Aus der patholog.-anatom. Anstalt der Universität Basel.

Ueber
MESAORTITIS GUMMOSA.

Stanford University Library
APR 25 1905

INAUGURAL-DISSERTATION

ZUR

ERLANGUNG DER DOKTORWÜRDE

EINER

HOHEN MEDIZINISCHEN FAKULTÄT

DER

UNIVERSITÄT BASEL

VORGELEGT VON

PAUL BECK
med. pract.
aus Basel.

1903.

MEINER

LIEBEN MUTTER

IN DANKBARKEIT

GEWIDMET.

Digitized by the Internet Archive
in 2026

https://archive.org/details/uebermesaortitis0000paul

Bei den Erkrankungen des Gefässsystems spielt die Syphilis eine grosse Rolle. Insbesondere schreibt man ihr manche Veränderungen an den kleinen Gefässen, speziell viele Fälle von Endarteriitis obliterans zu. Auch bei der häufigsten Krankheit der grösseren Arterien, der Arteriosklerose, wird ihr schon lange eine ätiologische Bedeutung zugesprochen, besonders in denjenigen Fällen, wo sich bereits bei jugendlichen Individuen sklerotische Veränderungen der Aorta und grössern Arterien fanden. Doch wurden diese Fälle meistenteils zu der gewöhnlichen Arteriosklerose gerechnet und als prämature Form derselben aufgefasst. Mit der Zeit jedoch mehrten sich die Beobachtungen, dass bereits bei jugendlichen Luetikern oft Veränderungen, insbesondere des Anfangsteils der Aorta vorhanden sein können, die schon in ihrem makroskopischen Aussehen von der gewöhnlichen Arteriosklerose sich unterscheiden und offenbar einem andern Prozess, als er dieser zu Grunde liegt, ihre Entstehung verdanken und zwar, im Gegensatz zur gewöhnlichen Arteriosklerose, bei welcher wir eine primäre Intimaveränderung (Endarteriitis) haben, an welche sich eventuell Erkrankungen der andern Häute sekundär anschliessen, auf eine primäre Läsion der Media hinweisen. Es handelte sich in typischen Fällen um strahlige und grubige, fast narbenartig aussehende Einziehungen und Einsenkungen der Aorteninnenfläche, während Verdickungen und regressive Vorgänge der Intima gewöhnlich fehlten. Unter den gebräuchlichen Lehrbüchern der speziellen pathologischen Anatomie macht besonders *Kaufmann* auf diese syphilitische Aortenveränderung aufmerksam und gibt Abbildungen von zwei typischen Fällen, übrigens die ersten, welche bis jetzt in einem Lehrbuch der pathologischen Anatomie figurieren. Die histologische Untersuchung solcher Aorten gab nun in einem Teil der Fälle ebenfalls von der ordinären Sklerose völlig abweichende Bilder, so dass der Gedanke nahe lag, diese Veränderungen als einen spezifisch syphilitischen, d. h. also durch gummöse Bildungen charakterisierten, in der Aortenwand sich abspielenden Prozess aufzufassen.

Die ersten Mitteilungen über Veränderungen an der Aorta, welche als spezifisch syphilitische angesprochen wurden, finden sich in der unter *Heller* verfassten Inaugural-Dissertation von *Doehle* (Kiel, 1885). Hier werden Veränderungen der Aorta eines Syphilitischen beschrieben, die von dem Bild der gewöhnlichen Arteriosklerose auffallend verschieden waren. Eine weitere Beobachtung teilte *Jakob* mit. In einer zweiten Arbeit im Jahr 1895 publizierte *Doehle* drei Fälle von Aortitis syphilitica und in der Kieler Dissertation von *Backhaus* wurden die Untersuchungsresultate von weiteren sieben Fällen aus dem Kieler Institut niedergelegt. *Heller* selbst wies ebenfalls nachdrücklich auf diese spezifischen Veränderungen hin und betonte namentlich deren ätiologischen Zusammenhang mit der Entstehung der Aneurysmen. Von andern Autoren, die sich mit der Frage der syphilitischen Aortitis beschäftigten, seien erwähnt: *Crooke, Hudelo, Puppe, Moll, Manning, Isenberg, Abramow, Rasch, Kalker, Simon, Behnke, Fabris, Dohmeyer, Heine.* Von grossem Interesse sind die Untersuchungen, die *Straub* an den Aorten von Paralytikern vornahm. Dann wurden auch von klinischer Seite Beobachtungen mitgeteilt, die auf einen innigen Zusammenhang zwischen Lues und gewissen Aortenerkrankungen hindeuten. Speziell wies man auf das verhältnismässig häufige Vorkommen von Aneurysmen bei Syphilitischen hin, und die natürlichste Erklärung für diesen Umstand erschien denn auch hier wieder die Annahme einer spezifischen Aortenaffektion. Die statistischen Angaben über das Vorkommen von Lues und Aneurysma schwanken freilich sehr. *Hampeln* z. B. findet in 82 % seiner Aneurysmafälle Angaben über vorausgegangene Lues; er geht sogar so weit, dass er die Behauptung aufstellt, ein umschriebenes Aneurysma gestatte einen sichern Rückschluss auf vorausgegangene Syphilis, besonders bei einem Kranken im vierten bis sechsten Lebensdezennium. Auch in den Arbeiten von *Buchwald, Brouardel, Fränkel, Gerhardt, Etienne, Dopter, Paul*, ist teils durch kasuistische, teils durch statistische Angaben darauf hingewiesen worden, dass die Bedeutung der Lues in der Aetiologie der Aneurysmen immer mehr hervortrete.

Trotz dieser Untersuchungen hat das Vorkommen einer spezifischen Aortitis auf pathologisch-anatomischer Seite noch keine grosse Anerkennung gefunden. Besonders deutlich trat dies bei den Verhandlungen der deutschen pathologischen Gesellschaft, 1899,

hervor, wo *Heller* über die syphilitische Aortitis und ihre Bedeutung für die Entstehung der Aneurysmen sprach und *Straub* seine Untersuchungsresultate an Aorten von Paralytikern vortrug. In der auf diese beiden Vorträge folgenden, lebhaften Diskussion herrschte der Eindruck einer ablehnenden Haltung gegenüber der Annahme von hier bestehenden spezifischen Gefässveränderungen vor.

Es ist demnach gewiss gerechtfertigt, wenn ich im Nachfolgenden die genauern Untersuchungsresultate von zwei im Basler pathologisch-anatomischen Institut zur Beobachtung gelangten Fälle von Aortitis syphilitica mitteile, über welche Herr Prof. *Kaufmann* bereits in der Märzsitzung 1903 der Medizinischen Gesellschaft in Basel berichtete.

I. Fall.

Sektions-Protokoll 148/1901. 33jähriger Mann.

Klinische Diagnose: Progressive Bulbärparalyse, Schluckpneumonie.

Obduktions-Befund: Gummata der Thalami optici; luetische Veränderung der Epiglottis, der Aortenwurzel und des rechten Hodens. Bronchitis. Stauungsniere.

Der genauere, hier in Betracht kommende Befund an der in Alkohol aufbewahrten Aorta war folgender:

Aortenklappen zart. Weite der Aorta oberhalb der Klappen 6,5 cm. Die Aortenwand ist von ziemlich normaler Dicke (2,5 bis 3 mm). Dicht über den Klappen zeigt die Innenfläche der Aorta stellenweise feine, in der Längsrichtung verlaufende Fältelung, an andern Stellen, besonders über der hintern Klappe, zackige, unregelmässige, wie narbig aussehende Einziehungen und Grübchen. Etwa 1 cm oberhalb der hintern Klappe ist das Lumen der Aorta etwas ausgebuchtet (Weite 7 cm); die Innenfläche weist hier ebenfalls narbig aussehende eingesunkene Stellen auf. Im übrigen finden sich in der Intima teils fleckige, stecknadelkopf- bis linsengrosse, teils mehr diffuse, das Niveau leicht überragende Verdickungen, die zum Teil gelbliche Verfärbung zeigen. Alle diese Veränderungen sind auf den Anfangsteil der Aorta beschränkt; die übrige Aorta zeigt normale Verhältnisse.

Mikroskopische Untersuchung: Ein Stück aus einer Stelle mit den grubigen Einziehungen wurde in Celloidin eingebettet und in Serienschnitte zerlegt. Färbung der Schnitte mit Haemalaun und Eosin, nach *van Gieson* und Färbung der elastischen Fasern nach *Weigert.*

Die Resultate der mikroskopischen Untersuchung (Fig. 1) waren folgende:

Die Oberfläche der Intima verläuft wellig, zeigt mehr oder weniger tiefe Einziehungen. Die Intima selbst ist ziemlich gleichmässig, etwa um

das zehnfache, verdickt; in der innern, dem Aortenlumen zugekehrten Hälfte keine Kernvermehrung; stellenweise sieht man kernarme, körnig aussehende Flecken. Gegen die Media hin stehen die Kerne im allgemeinen dichter; hier und teilweise auch in der innern Schicht finden sich hie und da neugebildete Blutgefässe, oft von Zellinfiltraten umgeben. An der Grenze zwischen Intima und Media sieht man an einigen Stellen ein kernarmes, lockeres Gewebe, in dem die mit Eosin gefärbten Faserzüge auseinander weichen und Maschen bilden; an andern Stellen ist die Grenze gegen die Media sehr undeutlich. Die Media zeigt sehr in die Augen springende Veränderungen. Zunächst fallen ziemlich ausgedehnte Stellen auf, wo die Muskelzellen keine Kernfärbung mehr zeigen; diese Stellen nehmen an einzelnen Orten die ganze Breite der Muscularis ein, an andern sind nur die der Intima zugekehrten Schichten streifenförmig in grösserer oder geringerer Ausdehnung kernlos; stellenweise sind in dem kernlosen, homogen aussehenden Gewebe deutlich elastische Fasern sichtbar. An den übrigen Stellen sind die Kerne gut gefärbt und in normaler Anzahl vorhanden. Die Dicke der Muskelschicht ist ziemlich ungleich, oft sehr schmal. Sodann fallen noch besonders herdförmige, umschriebene Zellanhäufungen von verschiedener Grösse auf; die grössern (Fig. 1), schon makroskopisch als dunkel gefärbte Pünktchen zu erkennen, liegen hauptsächlich in den kernlosen Partien der Media, teils im äussern, teils im mittleren Drittel. Im Zentrum dieser Herde stehen die Zellkerne weniger dicht, sind grösser, heller gefärbt und von Protoplasma umgeben, während die Peripherie meist durch dichter stehende Kerne gebildet wird. Fast in allen finden sich Riesenzellen, teils einzeln, teils zu mehreren, mit zahlreichen Kernen, oft an der Peripherie des Herdes, oft mehr im Zentrum. An andern Stellen finden sich mehr gleichmässige Infiltrationsherde von Rundzellen; oft gehen von diesen Herden Zellzüge seitlich und nach den innern Mediaschichten, sodass Anastomosen entstehen. Wieder an andern Stellen sind zahlreiche kleine teils punktförmige, teils zwischen den Muskelzellen verlaufende strichförmige Kernansammlungen zu sehen. Alle diese Infiltrate finden sich hauptsächlich um oder in der Nähe von Gefässen. Die kleineren Infiltrate sind auch in den noch normal gefärbten Muskelschichten mehr oder weniger häufig zu sehen. Ueber die weitere Beschaffenheit der kernlosen Mediapartien, ihre etwaige Beziehung zu Gefässen, lässt sich trotz Anlegen von Serienschnitten nichts bestimmtes sagen, da eben die Nekrosen zu ausgedehnt sind, um ihre Form auch innerhalb ziemlich langer Serien wesentlich zu ändern. Die Adventitia ist im allgemeinen verdichtet und verdickt, zeigt perivasculäre Zellanhäufungen, hauptsächlich um die Venen und stellenweise mehr diffuse Infiltration in nicht sehr hohem Masse. Die Wand der Vasa vasorum ist verdickt.

Bei starker Vergrösserung bestehen die innersten Schichten der Intima aus fibrillärem, welligem Bindegewebe mit schmalen, langgestreckten, gut gefärbten Kernen in mässiger Zahl; in den oben erwähnten kernarmen Flecken sind die Fasern dicker, homogen, hyalin, im Schnitt

teils der Länge nach, teils mehr quer getroffen. Gegen die Media zu werden die Kerne häufiger, zugleich dicker und kürzer; an manchen Stellen sind Rundzellen mehr oder weniger dicht eingestreut, besonders um die Gefässe. Die angeführten lockern Partien zwischen Media und Intima bestehen aus Zügen von Muskelzellen und Bindegewebe der Intima, erstere zum Teil homogen, kernlos; die zwischen den grössern Zügen übrig bleibenden Lücken sind von feinsten Fibrillen durchzogen; ähnliche Lücken, welche den Eindruck von Fetttröpfchen machen, sind weiter gegen die Intima zu vorhanden. In den erwähnten kernlosen Stellen der Media sind die Muskelzellen teils homogen, teils körnig und schollig; zwischen ihnen sieht man deutlich die elastischen Fasern und bei *van Gieson*-Färbung ziemlich viel Bindegewebe, zum Teil schon an Stellen, wo noch Kernfärbung vorhanden ist. Die grössern Infiltrationsherde (Fig. 2) bestehen aus epithelioiden Zellen mit grossen, blass gefärbten, oft bläschenförmigen, teils ovalen, teils mehr länglichen, spindeligen Kernen; dazwischen zerstreut Rundzellen mit kleinem, intensiv gefärbtem Kern, oft gegen die Peripherie des Herdes sehr dicht gruppiert. Fast in allen Herden sind ein oder mehrere Riesenzellen zu sehen, mit länglichen, oft sehr zahlreichen, blass gefärbten Kernen, die teils die ganze Zelle ausfüllen, teils an der Peripherie oder an einem Pol derselben gelagert sind. Das Protoplasma dieser Zellen ist oft feinkörnig. Die Riesenzellen sitzen teils inmitten der Infiltrationsherde (Fig. 2), teils am Rand derselben, manchmal an nekrotische Muskelzellen angelagert. In andern Herden sind weniger epithelioide, sondern mehr Rundzellen vorhanden. Dann wieder trifft man zahlreiche kleinere Herde zwischen normalen oder nekrotischen Muskelfasern liegend, aus Rundzellen und nur vereinzelten epithelioiden Zellen bestehend, hie und da auch mit einer Riesenzelle. Bei Elastinfärbung sieht man die elastischen Fasern durch die grössern Infiltrationsherde unterbrochen; sie ziehen bis zu denselben und enden dann plötzlich wie abgebrochen. Auch in den kernlosen Mediaschichten sind sie noch gut erhalten; gegen die Intima zu sind sie lockerer. Die verdichtete Adventitia besteht aus welligen, dicken, homogenen Fasern; die hier befindlichen Infiltrate bestehen ausschliesslich aus Rundzellen. An den Vasa vasorum ist die Media erhalten, die Intima stark gewuchert, das Lumen stark verengt, oft exzentrisch, stellenweise fast ganz verschlossen.

Die Untersuchung einer Anzahl von Schnitten auf Tuberkelbazillen ergab ein negatives Resultat.

II. Fall.

Sektions-Protokoll 225/1901. 66jährige Fabrikarbeiterin; seit 15 Jahren notorisch syphilitisch, wiederholt in klinischer Behandlung.

Klinische Diagnose: Vitium cordis.

Obduktions-Befund: Sklerotische Veränderungen der Herzklappen; Aneurysma der Aorta ascendens (diffus und circumscript); Arteriosklerose; Myocarditis chron. fibrosa. Emphysem der obern Lungenlappen.

Stauungsleber, Stauungsnieren. Perisplenitis. Anasarka. Multiple Naevi vasculosi an Rumpf und den Extremitäten. Anteflexionsstellung der Epiglottis.

Uvula eigentümlich pyramidenförmig zugespitzt und im ganzen, ebenso wie der Arcus palatoglossus, von Narbengewebe glatt diffus überzogen. Deutliche circumscripte strahlige Narbe an der Hinterseite des Arcus palatopharyngeus.

Beschreibung des für uns in Betracht kommenden, in Formol aufbewahrten Präparates:

Aorta ascendens erweitert; im Bereich der Klappen 9 cm weite; 2 cm oberhalb der Klappen am weitesten (13 cm); Brustaorta 7,5 cm, Teilungsstelle 4,3 cm. Entsprechend dem Ansatz der hintern rechten und vordern Klappe befindet sich eine stark nussgrosse ausgeweitete Stelle. Die Wandung ist verdickt (3 mm). Die Intima zeigt ziemlich gleichmässig ausgedehnte teils fleckige, teils mehr diffuse Verdickungen mit stellenweise gelblicher Verfärbung und an manchen Stellen, besonders am Arcus Aortae, weniger in der Brustaorta, auch Verkalkung und atheromatöse Defekte. Zwischen diesen veränderten Partien erscheint die Intima oft wie in feine, in der Längsrichtung der Aorta verlaufende Fältchen gelegt. Dann wieder treten häufig grubige, unter dem Niveau liegende, wie narbig veränderte, bläulich erscheinende Stellen auf, in deren Grund oft feine Runzelung der Intima zu sehen ist. Die Veränderungen erstrecken sich ziemlich gleichmässig über die ganze Aorta.

Mikroskopische Untersuchung: Es wurden mehrere aus gefältelten und narbig veränderten Stellen entnommene Stücke in Celloidin eingebettet und in Serienschnitte zerlegt. Färbung wie bei Fall I.

Bei schwacher Vergrösserung erweist sich die Intima als unregelmässig verdickt, zeigt wellenförmige Erhebungen und Einziehungen. Der Kernreichtum ist sehr gering; circumscripte Zellanhäufungen sind nicht zu sehen. Die Grundsubstanz zeigt an manchen Stellen ein lockeres, maschiges Aussehen; an andern wieder ist sie homogen, dicht, mit wenigen oder gar keinen Kernen. Die Media ist von sehr verschiedener Dicke, oft sehr verdünnt; ihre Grenze gegen die Intima ist oft wenig deutlich. Die Muskelkerne sind zum Teil gut gefärbt, zum Teil fehlt die Kernfärbung in der ganzen Dicke der Muscularis. Manchmal finden sich in den kernlosen Mediapartien helle, lockere, wenige vereinzelte Kerne enthaltende Stellen. Sodann fallen unregelmässig verteilte, teils umschriebene, teils mit einander in Zusammenhang stehende, verschieden grosse Zellanhäufungen auf; manche nehmen die ganze Breite der Media ein, andere sitzen mehr gegen die Grenze der Adventitia zu; oft liegen sie deutlich in der Nähe von kleinen Blutgefässen. Zwischen den grössern Herden ist meist die ganze Breite der Media kernlos; an andern Stellen zeigt die Umgebung der Wucherungen ziemlich gute Kernfärbung. Die meisten der Herde stellen ziemlich circumscripte Zellansammlungen dar, in welchen die Kerne mehr oder weniger dicht stehen, manchmal im Zentrum weniger dicht wie gegen die Peripherie. Fast alle Herde enthalten eine oder mehrere,

oft ziemlich zahlreiche (bis fünfzehn) Riesenzellen, teils an der Peripherie, teils mehr in der Mitte des Herdes. Ausserdem finden sich noch kleinere, nur aus Rundzellen gebildete Infiltrate. Die Adventitia ist verbreitert und verdichtet, oft gegen die Media undeutlich abgegrenzt; sie zeigt strichförmige Infiltrate, die auch in das perivasculäre Bindegewebe übergehen, und Verdickung der Wand der Vasa vasorum.

Bei starker Vergrösserung sind die spindeligen Kerne der Intima oft blass; stellenweise sind sie sehr spärlich vorhanden oder fehlen überhaupt. Die fibrilläre Grundsubstanz ist an manchen Orten sehr locker, maschig, an andern sehr dicht, homogen, besonders an den kernlosen Stellen. Hie und da, besonders an der Grenze gegen die Media, finden sich zerstreute Rundzellen. An manchen Stellen der Media ziemlich gute Kernfärbung; doch zeigen sich auch hier schon Veränderungen, indem manchmal die Kerne nur schwach oder gar nicht gefärbt sind und die Muskelzellen oft ein scholliges, körniges Aussehen besitzen. Die kernlosen Partien sind homogen, oft etwas körnig, mit deutlich hervortretenden elastischen Fasern und Kerntrümmern. Hier besonders ist die Grenze gegen die Intima wenig scharf, indem die kernlosen homogenen Fasern allmählich in die fibrilläre Grundsubstanz der Intima übergehen. Die erwähnten hellen Stellen in dem nekrotischen Mediagewebe bestehen ausschliesslich aus Bindegewebsfasern, welche deutlich fibrillär sind und nur eine kleine Anzahl spindelförmiger und unregelmässig rundlicher Zellen enthalten, nebst vereinzelten Rundzellen. Die beschriebenen Herde bestehen aus epithelioiden Zellen mit grossen, blass gefärbten, bläschenförmigen Kernen, von Protoplasma umgeben, und zahlreichen, oft dicht stehenden Rundzellen, die teils diffus über den ganzen Herd verteilt, teils gegen die Peripherie oder gegen eine Seite hin dichter gelagert sind. Die Kerne der Riesenzellen sind meist randständig, seltener in der ganzen Zelle verteilt; ihr Protoplasma ist feinkörnig. In einem der Herde (Fig. 3) liegen die epithelioiden Zellen und Riesenzellen an der Peripherie; im Zentrum finden sich nur wenige teils grosse ovale, teils dunklere kleine, unregelmässig geformte Kerne in einer homogenen, leicht streifigen, körnigen Masse (Nekrose). Die *van Gieson*-Färbung zeigt ziemlich starke Entwicklung des Bindegewebes in der Media, besonders in den kernlosen Stellen; doch auch in den Partien mit guter Kernfärbung lassen sich zwischen den Muskelzellen mehr oder weniger entwickelte Bindegewebsstreifen erkennen. An Schnitten, die nach der *Weigert*'schen Elastinfärbung angefertigt sind, sieht man die Media infolge Zerstörung der elastischen Fasern durch die Wucherungsherde vielfach unterbrochen, oft sogar in ihrer ganzen Dicke; in den kernlosen Muscularisabschnitten sind die elastischen Fasern noch gut erhalten. Die Fasern der Adventitia sind verbreitert, homogen; dazwischen sind teils circumscripte dicht stehende, teils mehr diffus verteilte Rundzellenansammlungen zu sehen. An den Vasa vasorum ist eine starke Wucherung der Intima zu erkennen.

Die Untersuchung eines zweiten Stückes der Aorta ergab ähnliche Bilder: Die Hauptveränderungen betrafen wieder die Media; Herde, aus

Riesenzellen, epithelioiden Zellen und Rundzellen bestehend, sind in die im grossen und ganzen verschmälerte Media eingelagert und unterbrechen dieselbe dadurch manchmal in ihrer ganzen Dicke. Ausgedehnte Strecken der Muscularis zeigen keine Kernfärbung mehr, besonders die zwischen zwei grössern Herden liegenden Teile. Die elastischen Fasern sind durch die Wucherungen in hohem Grade zerstört. Vereinzelte Kalkeinlagerungen finden sich in der Media. Ausserdem besteht kleinzellige Infiltration der Adventitia und Endarteriitis der Vasa vasorum. Eine Untersuchung auf Tuberkelbazillen fiel negativ aus.

Einen etwas verschiedenen Befund bot eine dritte Stelle der Aorta: Die Intima ist verdickt, ähnlich wie an den beiden andern Stellen. Die Media zeigt teils circumscripte, teils diffuse, oft perivasculär angeordnete Infiltrationen, neben kernarmen Bindegewebsherden; nur vereinzelt finden sich Herde, aus epithelioiden Zellen und Rundzellen bestehend, mit deutlichen Riesenzellen. An einer Stelle fehlt die Media ganz und ist ersetzt durch ein kernarmes, einzelne Infiltrationsherde enthaltendes Bindegewebe, in welchem bei *Weigert*'scher Färbung noch wenige Ueberreste von elastischen Fasern zu finden sind. Hie und da sieht man auch vereinzelt in der Media liegende, um Cholestearin-Krystalle gelagerte Riesenzellen, von unregelmässiger Gestalt und unregelmässig in der ganzen Zelle verteilten Kernen; sie stehen mit irgend einem Infiltrationsherd in keinem Zusammenhang. Kleinere Kalkeinlagerungen finden sich zum Teil in der Media, zum Teil in der Intima.

Fassen wir die durch unsere Untersuchungen gefundenen Resultate kurz zusammen, so kommen wir zu folgendem Ergebnis: In beiden Fällen finden wir an der Innenfläche der Aorta Veränderungen, die sich als zackige, grubige Einziehungen und flache, eingesunkene, wie narbig veränderte Stellen präsentieren. Im Fall II kommen ausserdem noch ausgedehnte atheromatöse Veränderungen, wie sie uns vom Bild der gewöhnlichen Arteriosklerose her wohl bekannt sind, hinzu. Mikroskopisch sind am meisten auffallend die Veränderungen der Media. Sie stellen sich dar als circumscripte, herdförmige, verschieden grosse Wucherungen, gebildet aus grösseren epithelioiden Zellen, spindeligen Zellen und mehr oder weniger zahlreichen Rundzellen. Die meisten dieser knötchenförmigen Herde enthalten eine bis mehrere, oft selbst zahlreiche Riesenzellen, häufig vom *Langhans*'schen Typus. An charakteristischen Stellen (Fig. 2) ist der speziellere Aufbau derart, dass die Mitte des Knötchens hauptsächlich von den epithelioiden Zellen und den Riesenzellen gebildet wird, während gegen die Peripherie die Rundzellen dichter stehen. Der eine Herd in Fall II zeigt im Zentrum deutliche Nekrose. An andern Stellen ist diese Zusammensetzung

mehr verwischt, die Riesenzellen treten auch an der Peripherie auf, die Rundzellen sind mehr diffus zerstreut oder hauptsächlich an der einen Seite des Herdes. Daneben bestehen Wucherungen von kernarmem Bindegewebe mit wenigen Leukocyten und teils diffuse, teils herdförmige kleinzellige Infiltrate. Die Infiltrate sowohl als auch die herdförmigen Wucherungen treten grösstenteils in der Umgebung von Blutgefässen auf. Die muskulären Elemente der Media zeigen ausgedehnte, kernlose, also nekrotische Partien, teils zwischen den Herden, teils auch ausserhalb des Bereichs derselben. Die elastischen Fasern sind durch die Wucherungen in ihrem Verlauf unterbrochen. Sodann finden sich in Fall II geringe Verkalkungen. Die Intima ist in beiden Fällen hochgradig verdickt, zeigt aber nur geringe degenerative Veränderungen, wobei allerdings zu beachten ist, dass in Fall II, welcher ausgedehnte Atheromatose aufweist, hier nur die narbig veränderten Stellen bei der Untersuchung in Betracht kamen. Hie und da greifen die Wucherungsherde der Media auch auf die Intima über. In der Adventitia finden wir ausgesprochene Endarteriitis der Vasa vasorum, manchmal sogar Obliteration der Gefässe; im grossen und ganzen ist sie verdickt und zeigt ausgedehnte, meist perivaskuläre Rundzelleninfiltrate, jedoch keine Herde von dem typischen gummösen Aussehen, wie wir sie in der Media sahen. In beiden Fällen ist eine luetische Infektion sicher nachgewiesen worden, im Fall I durch bei der Sektion gefundene, floride, luetische Prozesse, im Fall II einmal durch die Anamnese und dann durch die Narben am Gaumen, Rachen, Zungengrund und Kehldeckel. Der Anteflexio des Kehldeckels dürfen wir hier im Sinne von *v. Hansemann* (Berl. Kl. Wochenschr. 1896 No. 11) die Bedeutung einer durch Syphilis bedingten Affektion zuerkennen.

Wie haben wir nun das gefundene Bild zu deuten? Vor allem ist die Frage zu erörtern, ob die am meisten auffallenden Veränderungen, die riesenzellenhaltigen Wucherungsherde, als zum Bild der gewöhnlichen Arteriosklerose (Endarteriitis chronica nodosa s. deformans) gehörend zu betrachten sind. Von den bei der Arteriosklerose in vorgeschrittenen Stadien vorkommenden mesarteriitischen Infiltraten unterscheiden sie sich hauptsächlich durch das Auftreten von Riesenzellen und die grosse Zahl der epithelioiden Zellen. Riesenzellen sind zwar an und für sich kein aussergewöhnlicher Befund in sklerotischen Aorten; sie finden sich hie und da,

wie auch im Protokoll über Fall II erwähnt wurde, um Cholestearinkrystalle gelagert. Doch sind sie natürlich von den in den Herden beschriebenen Riesenzellen gänzlich verschieden; sie stellen eigentliche Fremdkörperriesenzellen dar, kommen ganz vereinzelt vor und stehen nicht in irgend welchem Zusammenhang mit Infiltraten. Dass auch die in den Herden enthaltenen Riesenzellen nicht als Fremdkörperriesenzellen zu deuten sind, etwa entstanden auf den Reiz der als Fremdkörper wirkenden nekrotischen Muskelzellen, dafür spricht der Umstand, dass dieselben oft inmitten der Infiltrate und nicht in der Nähe von nekrotischem Gewebe sich finden, und dass auch die kleinen, offenbar erst in der Entstehung begriffenen Herde, welche in kernhaltigen, noch nicht der Nekrose verfallenen Mediapartien zu sehen sind, schon deutliche, schön ausgebildete Riesenzellen enthalten. Und zudem müsste ja bei der Arteriosklerose, wo Medianekrosen auch häufig genug sich finden und also die Gelegenheit zur Bildung von Fremdkörperriesenzellen in reichlichem Masse vorhanden wäre, ein solcher Befund ein sehr häufiger sein, und doch habe ich in der ganzen mir zur Verfügung stehenden Literatur über Arteriosklerose einen Hinweis auf Bilder, wie sie unsere Fälle boten, nicht gefunden. Wir dürfen somit unsere Veränderungen auf einen von der gewöhnlichen Arteriosklerose völlig verschiedenen Prozess zurückführen. Aus der histologischen Beschaffenheit der Mediaherde ergibt sich nun, dass dieselben alle Eigenschaften von spezifischem Granulationsgewebe besitzen, und dass wir sie also als miliare Granulationsgeschwülste auffassen dürfen, wie sie besonders bei Tuberkulose und Lues sich finden, übrigens auch in ähnlicher Weise bei Lepra maculoanaesthetica vorkommen können (vgl. *Klingmüller*. Sep.-Abdr. aus Lepra. Bibliotheca internat. Vol. I. Fasc. 1. u. 2. 1900). Indem wir von der Eventualität jener tuberkuloseähnlichen Veränderungen, wie sie in der Haut bei Lepra vorkommen können, füglich absehen dürfen, bliebe es nur übrig, uns zwischen tuberkulösem und syphilitischem Granulom zu entscheiden.

Vom rein histologischen Standpunkt kann die Unterscheidung zwischen tuberkulösen und luetischen Knötchen sehr schwierig, sogar unmöglich sein; beide zeigen, besonders im Beginn, die allergrösste Aehnlichkeit in ihrem Aufbau. Zwar hat *Baumgarten* angegeben, dass im Gumma keine Riesenzellen vorkommen und dass das Vorhandensein solcher nach seinen Erfahrungen direkt

für Tuberkulose spreche. Doch sind diese Angaben von verschiedener Seite bestritten worden und haben noch keine Bestätigung gefunden. Herr Prof. *Kaufmann,* der eine erhebliche Anzahl von gummösen Wucherungen untersuchte, betont auch, dass hier Riesenzellen, wenn auch nicht regelmässig, vorkommen. Am zahlreichsten sah er sie in Gummen der Haut, von denen er zahlreiche Präparate besitzt, die z. B. den spätern Befunden von *Herxheimer* genau entsprechen. In seinem Lehrbuch weist *Kaufmann* an den verschiedensten Stellen auf solche Befunde hin. Auch von manchen andern sind Mitteilungen veröffentlicht worden, in denen auf das Vorhandensein von Riesenzellen in luetischen Granulomen besonders aufmerksam gemacht und die Schwierigkeit der Differentialdiagnose zwischen tuberkulösem und syphilitischem Knötchen hervorgehoben wird. So erwähnte *Bruck* in seinen Untersuchungen an Hautsyphiliden das konstante Vorkommen von Riesenzellen in syphilitischen Knötchen. Auch *Herxheimer* fand bei Untersuchungen an miliaren Gummata der Haut typische riesenzellenhaltige Knötchen, die von entsprechenden tuberkulösen Prozessen histologisch kaum zu unterscheiden waren; er führt auch Mitteilungen von *Jadassohn* an, in welchen letzterer Riesenzellentuberkel in Hautsyphiliden beschreibt. Es kann daher absolut nicht an dem Vorkommen von Riesenzellen in Gummen gezweifelt werden; konstant ist ihr Vorkommen freilich nicht, aber auch nicht jeder Tuberkel zeigt Riesenzellen. Da uns also die histologische Untersuchung in der Unterscheidung zwischen Lues und Tuberkulose wenig Aufschluss gibt, so müssen wir andere Momente in Berücksichtigung ziehen.

Dass Tuberkulose der Aortenwand, wenn auch nicht häufig, vorkommt, ist durch sichere Beobachtungen festgestellt. Nach *Schrötter* kann die Erkrankung entstehen durch Fortleitung aus der Nachbarschaft, z. B. durch tuberkulöse Bronchial- und Mediastinaldrüsen, die mit der Aortenwand verwachsen sind, oder auf hämatogenem Wege, wobei entweder die Intima zuerst erkrankt oder die Adventitia durch Vermittlung der Vasa vasorum befallen wird; doch ist diese letztere Entstehung von tuberkulöser Aortitis die weitaus seltenere. *Ströbe* beschreibt einen Fall, wo er bei akuter Miliartuberkulose eine von der Intima der Aorta ausgehende tuberkulöse Wucherung beobachtete; auch er betont, dass die auf hämatogenem Weg entstandene Tuberkulose der Aorta äusserst

selten sei und gewöhnlich oder sogar ausschliesslich bei akuter Miliartuberkulose vorkomme. Solche Beobachtungen dürfte wohl jeder erfahrene pathologische Anatom gemacht haben. Der erste Entstehungsmodus, Fortleitung der Tuberkulose aus der Nachbarschaft, ist in unsern Fällen ohne weiteres auszuschliessen; es könnte sich höchstens um eine von den Vasa vasorum ausgehende miliare Tuberkeleruption handeln. Nun sind aber in beiden Fällen bei der Sektion keine tuberkulösen Veränderungen irgend welcher Organe gefunden worden; eine allgemeine Miliartuberkulose, die man doch bei einer auf hämatogenem Weg entstandenen tuberkulösen Mesaortitis voraussetzen müsste, ist erst recht mit Sicherheit auszuschliessen. Fügen wir noch hinzu, dass die sorgfältige Untersuchung einer Anzahl von Schnitten auf Tuberkelbazillen negativ ausfiel, so haben wir ziemlich alle uns zu Gebote stehenden diagnostischen Hülfsmittel erschöpft. Andererseits haben wir in beiden Fällen den sichern Nachweis einer vorausgegangenen syphilitischen Infektion, durch noch vorhandene floride luetische Prozesse oder durch die Anamnese und Syphilisresiduen. Die fraglichen Veränderungen besitzen in ihrem histologischen Bau genau den Charakter von spezifischen Granulationsgeschwülsten, und bis zu einem gewissen Grade ist auch die in ausgesprochener Weise vorhandene Endarteriitis obliterans der Vasa vasorum für die Diagnose Syphilis zu verwerten. Aus allen diesen Gründen ergibt sich wohl das Recht, die Annahme einer Tuberkulose fallen zu lassen und den Prozess als eine gummöse Aortitis aufzufassen.

Ausser den beschriebenen zwei Fällen wurden noch drei andere untersucht, in welchen Lues entweder durch die Obduktion oder anamnestisch festgestellt war und welche ebenfalls Aortenveränderungen zeigten. Der eine Fall (Sekt.-Prot. 199/1903) betraf eine 34jährige Frau. Wesentlicher Obduktionsbefund: Gumma cerebri (Meningoencephalitis gummosa); Ulcus luetic. labii inf.; Pleuritis purulenta sinistra. Der Anfangsteil der Aorta wies eine ziemlich scharf umschriebene, 5 cm lange und 2,5 cm breite, plateauartig hervortretende Verdickung der Intima mit gefältelter, runzeliger Oberfläche auf, daneben noch einige fleckige Verdickungen und Trübungen. Im zweiten Fall (Sekt.-Prot. 227/1903), einem 65jährigen Manne, gestorben an Lungentuberkulose, ergab die Sektion keine Anhaltspunkte für Lues; dagegen war eine vorausgegangene Infektion durch die Anamnese sicher gestellt. Es fanden

sich hier Ausbuchtungen der Sinus Valsalvae, in denselben Verdickung und feine Fältelung der Intima; über der einen Klappe eine weissliche verdickte Stelle mit strahliger, narbiger Einsenkung in der Mitte. Beim dritten Fall (Sekt.-Prot. 281/1901), einem 51jährigen Manne, ergab die Anamnese keinen Aufschluss über vorausgegangene Lues. Der wesentliche Obduktionsbefund lautete: Erweichungsherd im linken Thalamus opticus; Atheromatosis aortae; Insufficienz und Stenose der Aortenklappen; Orchitis fibrosa circumscripta; Anteflexionsstellung der Epiglottis; Sklerose des Schädeldachs. Auch die Obduktion machte also die Annahme einer luetischen Infektion nur wahrscheinlich. An der Aorta herrschten hauptsächlich atheromatöse Veränderungen vor. Die mikroskopische Untersuchung ergab in allen drei Fällen keine charakteristischen, für einen spezifischen Prozess mit Sicherheit sprechenden Bilder. Es fanden sich mehr oder weniger ausgedehnte Nekrosen der Muscularis; Infiltrate, oft deutlich perivaskulär angeordnet und Bindegewebsherde in der Media, wobei teils die erstern, teils die letztern vorherrschten; Verdickung der Intima und Endarteriitis productiva der Vasa vasorum. Ob nun diese Fälle, insbesondere die zwei ersten, ein abgelaufenes Stadium einer syphilitischen gummösen Mesaortitis darstellen, will ich dahingestellt lassen; die Möglichkeit ist jedenfalls eine sehr naheliegende und wir stehen sogar nicht an, in solchen Fällen, wo andere Ursachen für die schwielige Mesaortitis sich nicht ergeben und eine ordinäre Arteriosklerose nicht vorliegt, mit grosser Wahrscheinlichkeit den Rückschluss auf Gefässyphilis zu machen. Einige weitere Fälle von gewöhnlicher Arteriosklerose der Aorta, bei welchen keine Lues vorausgegangen war, die jedoch makroskopisch an einigen Stellen mit den syphilitischen Veränderungen der Aorta einige Aehnlichkeit zeigten, insbesondere durch das Auftreten von runzeligen, gefältelt erscheinenden Partien, wurden zur Kontrolle ebenfalls einer Untersuchung unterworfen; bei allen fanden sich aber keine irgendwie auf einen spezifischen gummösen Prozess hindeutende Bilder. Es bestand wohl auch eine Mesarteriitis; doch das sehen wir ja öfter bei schweren Fällen von Arteriosklerose. Der wesentliche Unterschied liegt aber eben darin, dass bei den als floride (gummöse) oder als abgelaufene (schwielige) Syphilis der Aorta anzusprechenden Fällen der Prozess primär in der Media sitzt und hier stets von dominierender Stärke ist.

Wenn wir nun die einschlägige Literatur durchsehen, so finden wir, dass die Anschauungen über die durch Lues bedingten Aortenveränderungen keine einheitlichen und dass auch die aufgeführten histologischen Befunde oft keineswegs einwandsfrei sind.

Die erste Arbeit über Aortitis syphilitica erschien 1885 und stammt von *Doehle*. An der hier beschriebenen Aorta eines 25jährigen syphilitischen Mannes fanden sich im Anfangsteil zahlreiche, zackig begrenzte Vertiefungen. Die mikroskopische Untersuchung ergab hauptsächlich Veränderungen der Media und zwar perivaskuläre, grössere und kleinere Infiltrate; dann auch an andern Stellen Ersatz der Muskelschicht durch Herde von kernarmem, straffem Bindegewebe, welche Adventitia und Intima verbanden und die Einziehungen der letztern verursachten. Die Intima war an den charakteristischen, als luetische Veränderungen beschriebenen Stellen fast unverändert; sonst bot sie mancherorts das Bild der gewöhnlichen Arteriosklerose dar. Die Adventitia war ohne wesentliche Veränderungen. *Doehle* deutet nun die umschriebenen Herde als miliare Gummata mit Tendenz zu narbiger Umwandlung. Aus der Beschreibung ergibt sich jedoch keineswegs die Notwendigkeit, diesen Prozess als einen spezifischen anzusehen; die Herde sind einfach als circumscripte Zellinfiltrate beschrieben, ohne den charakteristischen Bau eines Gummas zu besitzen. Solche mesarteriitische Herde kommen bei der gewöhnlichen Arteriosklerose ebenfalls vor, und dass man nicht alle Veränderungen der Aorta allein deshalb auch als spezifischen luetischen Prozess ansprechen darf, weil sie bei einem Luetiker gefunden wurden, liegt auf der Hand. Es ist deshalb auch ganz begreiflich, dass *Doehle's* Mitteilung lange gänzlich unbeachtet blieb, indem man auf die Lokalisation, das Vorherrschen mesarteriitischer Herde, keinen entscheidenden Wert legte. Trotzdem zweifeln wir durchaus nicht daran, dass jene Mitteilung tatsächlich einen Fall von syphilitischer Aortitis betraf.

In einer 1888 erschienenen Arbeit veröffentlichte *Malmsten* seine Untersuchungen über Aetiologie der Aortenaneurysmen. Leider war es mir trotz Bemühungen an mehreren Universitätsbibliotheken unmöglich, mir das Werk im Original zugänglich zu machen, und so bin ich denn auf die bei *Doehle*, *Backhaus*, *Heller* u. A. angeführten, referierenden Bemerkungen angewiesen. *Malmsten*

betont ausdrücklich das auffallend häufig vorkommende Zusammentreffen von Lues und Aortenaneurysmen bei jugendlichen Individuen. Bei seiner Untersuchung der Aortenwand solcher Fälle erhielt er Bilder, welche von denjenigen der ordinären Arteriosklerose verschieden waren, und zwar hauptsächlich Veränderungen der Media in Gestalt von herdförmigen Infiltraten. Doch war er sich über die Deutung dieser Veränderung nicht klar; er bezeichnete sie als sklero-gummöse Aortitis, ohne jedoch einen spezifischen Prozess anzunehmen.

Jakob beschreibt einen Fall von Aortitis syphilitica, in welchem als Hauptsitz der Veränderungen die Adventitia sich erwies. Es fanden sich in derselben miliare Knötchen von Rundzellen, nicht ganz scharf begrenzt, in die diffus infiltrierte Umgebung übergehend, zum Teil mit zelligen Ausläufern; ihr Sitz war meist an Gefässen oder in deren Umgebung; teilweise enthielten sie neugebildete Blutgefässe; in der Media geringe perivaskuläre Infiltration; enorme circumscripte Wucherung der Intima aortae ohne atheromatösen Zerfall. Das ganze Bild wird als primäre Erkrankung der Adventitia gedeutet und zwar als miliare Gummata, mit Endarteriitis der Vasa vasorum und daran anschliessender produktiver Endarteriitis aortae. Doch glaube ich, dass bei der Erklärung dieses Befundes der Gedanke an eine Tuberkulose der Aorta immerhin in Erwägung gezogen werden könnte, besonders da die Obduktion auch tuberkulöse Tracheallymphdrüsen nachwies.

Crooke beschreibt einen Fall von syphilitischer Endaortitis, wo Wucherung der Intima mit kleinzelligen Infiltraten, die zum Teil auch in die Media eindrangen, vorhanden war. Doch lässt sich weder aus der Beschreibung noch aus den mitgegebenen Abbildungen der sichere Rückschluss auf die spezifische Natur der Veränderungen ziehen.

Hudelo unterscheidet unter den syphilitischen Veränderungen der Gefässe auch eine eigentliche Artérite gommeuse, mit Auftreten von Syphilomen mit Riesenzellen in der Gefässwand, welche, wenngleich weniger häufig wie an den kleinen Gefässen speziell des Gehirns, doch auch in der Aorta vorkomme; als Folge dieser Affektion wird die Bildung von Aneurysmen angeführt. Bei seinen eigenen Untersuchungen von solchen Aortenaneurysmen findet er Infiltration der Adventitia und Media, Verdickung der Intima und Endarteriitis der Vasa vasorum.

In seinen Untersuchungen über das Aneurysma der Brustaorta teilt *Puppe* die histologischen Befunde von zwei Fällen mit, bei denen Lues erwiesenermassen vorausgegangen war. Nach seiner Beschreibung stellten sich die Veränderungen dar als Infiltrationen um die Vasa vasorum, von der Adventitia ausgehend und in die Media sich erstreckend; in letzterer lagen ausserdem noch Herde von Granulations- und narbigem Bindegewebe; an einer Stelle fanden sich in einem Infiltrationsherd einige Riesenzellen. Die elastischen Fasern waren teilweise unterbrochen, teilweise verdrängt. Die Vasa vasorum zeigten hochgradige Endarteriitis, teilweise waren sie obliteriert; damit gingen Hand in Hand mehr oder weniger ausgedehnte Nekrosen der Muscularis. Die Intima war über den erkrankten Partien etwas verdickt.

In einer zweiten Arbeit über Aortenerkrankung bei Syphilitischen bespricht *Doehle* eingehend die Ergebnisse der histologischen Untersuchungen, welche er an drei Fällen vorgenommen hatte; der eine derselben ist der schon in seiner ersten Arbeit beschriebene. Makroskopisch stellen sich die Veränderungen als narbig aussehende Ausbuchtungen, Vertiefungen und Furchungen der Intima, hauptsächlich am Anfangsteil der Aorta, dar. Das mikroskopische Bild zeigt herdförmige, zellige Infiltrate und Granulationsherde in der Media, stellenweise mit einzelnen Riesenzellen, meist um Gefässe gelegen. Zwischen den Herden ist die Media meist nekrotisch, die elastischen Fasern sind aber noch erhalten. An andern Stellen mehr narbige Veränderungen der Media, wobei die Intima gegen die Media herangezogen wird. Wie *Doehle* ausführt, ist der ganze Prozess als primäre Erkrankung der Media aufzufassen, wobei die einzelnen Herde ganz das Aussehen von Granulationsgeschwülsten besitzen, mit Neigung zu narbiger Umwandlung; dadurch sollen dann sekundär die Einziehungen und Ausbuchtungen der Intima zu Stande kommen. Da Tuberkulose auszuschliessen ist, glaubt *Doehle* eine spezifische gummöse Entzündung mit Sicherheit annehmen zu dürfen. Die Abbildungen, die der Arbeit beigegeben sind, sind allerdings nicht besonders charakteristisch und überzeugend, und ich glaube kaum, dass ein unbefangener Beobachter das bei *Doehle* in Fig. 4 wiedergegebene Bild für ein Gumma ansprechen dürfte.

Backhaus berichtet über sieben weitere Fälle von luetischer Mesaortitis aus dem Kieler Institut. Seine Untersuchungsergeb-

nisse sind ähnlich und fügen dem von *Doehle* beschriebenen Bilde nichts wesentliches mehr hinzu. Auch er deutet seine Befunde als Bildung von miliaren Gummata in der Media, die sich dann in Bindegewebe mit nachfolgender Schrumpfung und narbiger Einziehung der Intima umwandeln; daneben Nekrosen der Media, bedingt durch Endarteriitis obliterans der Vasa vasorum. Die fast stets vorhandene Wucherung der Intima sei als sekundär aufzufassen, gewissermassen als eine compensatorische Wandverstärkung. An einigen der Mediaherde fand *Backhaus* Veränderungen, die er als zentrale Verkäsung deutet und worin er einen weitern Beweis für die luetische Natur des Prozesses sieht. — Den sehr ausführlichen Untersuchungen von *Backhaus* sowohl als von *Doehle* und *Puppe* haben offenbar Fälle zu Grunde gelegen, in welchen die eigentlichen gummösen Wucherungen zum grössten Teil schon der bindegeweblichen Umwandlung anheim gefallen waren und deshalb wenig deutlich mehr hervortraten. Wie ich noch später zu erwähnen Gelegenheit haben werde, ist es in solchen Fällen natürlich äusserst schwierig, den syphilitischen Ursprung des vorliegenden Prozesses mit Sicherheit nachzuweisen.

Von weitern Arbeiten über syphilitische Aortitis, die aus dem Kieler Institut hervorgegangen sind, seien diejenigen von *Moll, Isenberg* und *Simon* angeführt; es werden darin nur die Angaben von *Doehle* und *Backhaus* bestätigt, ohne dass neue Details gebracht werden.

Heller hebt hervor, dass die syphilitischen Gefässveränderungen vollständig denjenigen anderer Organe entsprechen; er charakterisiert sie als grössere oder kleinere zellreiche Wucherungen der Media, zum Teil mit Riesenzellen, zum Teil auch mit umschriebener zentraler Verkäsung, dem Laufe der Vasa vasorum folgend; Umwandlung der Herde in Bindegewebe mit Neigung zu Schrumpfung. Die Intima kann sekundär erkranken, zeigt aber sehr geringe Neigung zur Degeneration; die Adventitia kann ebenfalls mehr oder weniger ergriffen sein. Sehr häufig und erschwerend für die Diagnose ist die Kombination mit Arteriosklerose. Makroskopisch zeichnet sich die syphilitische Aortitis aus durch zahlreiche, grübchenförmige Ausbuchtungen, mit Verdünnung der Wand; meistenteils Verdickung der Intima mit Neigung zu Schrumpfung und Runzelung. Nach *Heller* ist eine sehr grosse Anzahl der Aortenaneurysmen auf diese Form der Aortitis zurückzuführen.

Von sehr grossem Interesse sind die Angaben, welche *Straub* in seinem vor der deutschen pathologischen Gesellschaft 1899 gehaltenen Vortrag über die Veränderungen der Aortenwand bei progressiver Paralyse machte. Nach *Straub* sind Veränderungen der Aorta bei jugendlichen Paralytikern sehr häufig, wurden aber bis jetzt fast ausschliesslich als Teilerscheinung des allgemeinen Marasmus aufgefasst und zur gewöhnlichen Arteriosklerose gerechnet, als eine prämature Form derselben. *Straub* fand nun, dass sich diese Veränderungen schon makroskopisch von der gewöhnlichen Sklerose unterscheiden, vor allem durch das Fehlen von regressiven Vorgängen und das Vorherrschen von wie narbig aussehenden, grubigen Einziehungen und durch ihren hauptsächlichen Sitz am Anfangsteil der Aorta. Das mikroskopische Bild zeigt einmal Verdickung und Obliteration der Vasa vasorum, perivaskuläre Infiltration der Adventitia; sodann von den Vasa vasorum ausgehende, in die Media eindringende Bindegewebswucherungen und zellige Infiltrate mit Riesenzellen. Die Media wird dadurch teilweise zum Schwund gebracht; die Intima ist verdickt. Während die beschriebenen Veränderungen fast bei allen untersuchten Paralytikern vorhanden waren, konnte sie *Straub* bei Nichtparalytikern nur in denjenigen Fällen nachweisen, wo eine luetische Infektion vorausgegangen war. *Straub* kommt also zu ähnlichen Resultaten wie *Doehle* und *Backhaus* und glaubt auf Grund der histologischen Untersuchung und des Umstandes, dass die Erkrankung ausschliesslich bei Luetikern vorkommt, die Affektion mit Sicherheit für eine gummöse Aortitis erklären zu dürfen. In der dem Vortrag folgenden Diskussion traten jedoch Ansichten zu Tage, die sich grösstenteils diesen Ausführungen gegenüber ablehnend verhielten, und die spezifische Natur des von *Straub* geschilderten Prozesses wurde von verschiedener Seite in Zweifel gezogen.

Nach *Rasch* liegt den meisten Aortenaneurysmen ein durch Lues bedingter, chronischer Entzündungszustand der Aortenwand zu Grunde, bestehend in der Bildung von kleinen, oft perivaskulär angeordneten Zellinfiltraten in Media und Adventitia, welche die allergrösste Aehnlichkeit mit miliaren Gummiknötchen besitzen, und in Bindegewebswucherungen in den durch Obliteration der Vasa vasorum nekrotisch gewordenen Stellen der Media. *Schrötter* gibt das Vorkommen einer spezifischen luetischen Erkrankung der Gefässwand mit Bildung von gummösen, riesenzellenhaltigen Infil-

traten zu und erwähnt auch die in solchen Fällen geringe Tendenz der Intima zur Verfettung und Verkalkung. Doch verhält er sich in Bezug auf die syphilitische Aortitis ziemlich ablehnend und glaubt, dass manches, was bis jetzt für Syphilis der Aorta gehalten wurde, zur gewöhnlichen Arteriosklerose zu rechnen sei.

Heine hat in drei von ihm untersuchten Fällen charakteristische Bilder von Mesaortitis gummosa gefunden. Die Veränderungen beschreibt er folgendermassen: In der Media finden sich Zellanhäufungen, aus uni- und multinukleären Leukocyten und Plasmazellen bestehend, oft mit mehreren Riesenzellen im Zentrum; daneben kleinere Herde, meist ohne Riesenzellen, um Gefässe sitzend. In der Umgebung der Herde zeigen sowohl Muskelzellen wie elastische Fasern degenerative Veränderungen und werden zum Teil zum Schwund gebracht. Einzelne Herde zeigen beginnende bindegewebliche Organisation; hie und da greifen die Infiltrate auch etwas auf die Intima über. Die letztere zeigt an manchen Stellen geringe kleinzellige Infiltration, an andern umschriebene Nekrosen; hie und da ist sie durch schrumpfende Bindegewebsherde der Media eingezogen. Die Adventitia zeigt Endarteriitis productiva der Vasa vasorum und perivaskuläre Infiltrate. Wie wir sehen, stimmt diese Beschreibung ziemlich genau mit den in unsern Fällen gewonnenen Resultaten überein. *Heine* kommt denn auch in der Erklärung seiner Befunde zu den gleichen Schlüssen: Da man nach dem histologischen Bild eine spezifische Granulationswucherung annehmen muss und Tuberkulose ausgeschlossen werden kann, so bezeichnet er den Prozess als eine gummöse Mesaortitis. Ausdrücklich hebt *Heine* hervor, dass nicht jede Mesaortitis luetisch sei, sondern dass erst das Vorhandensein von typischen, riesenzellenhaltigen, gummösen Wucherungen die Diagnose einer spezifischen Aortitis rechtfertige. In abgelaufenen Fällen, wo nur noch Narbengewebe zu finden ist, wird natürlich die Erkennung aus dem histologischen Befund allein nicht möglich sein; doch glaubt *Heine*, dass man in solchen Fällen, bei sicher nachgewiesener Lues, mit grosser Wahrscheinlichkeit die Aortenveränderung auf eine spezifische Gefässerkrankung zurückführen dürfe.

Fabris veröffentlichte einen Fall von Aortenaneurysma, wo er syphilitische Granulationswucherungen, von der Adventitia in die Media vordringend und die elastischen Fasern und die Muskel-

zellen zerstörend, nachweisen konnte. Des weitern sind noch anzuführen die Arbeiten von *Abramow*, der in einem Fall gummöse Infiltrate hauptsächlich in der Adventitia, weniger in der Media fand, von *Paul, Dohmeyer* und *Behnke*. Doch sind die Untersuchungen der letztern zum Teil ziemlich mangelhaft und ihre Angaben tragen zur Vervollständigung des Bildes der gummösen Aortitis nichts neues bei, so dass ich auf eine ausführlichere Wiedergabe verzichten kann.

Wie schon anfangs erwähnt, ist von klinischer Seite schon lange betont worden, dass in der Aetiologie der Aortenaneurysmen die Lues ein wichtiges Moment abgibt und dass dieser ätiologische Zusammenhang am besten zu erklären sei, wenn man eine durch das syphilitische Virus gesetzte, spezifische Erkrankung der Aortenwand annimmt. Die angeführten Arbeiten über diese luetische Gefässveränderung sind besonders von Klinikern viel beachtet und anerkannt worden. *Buchwald* berichtet über zwei Aneurysmafälle, als deren Ursache er Lues annimmt und befürwortet eine antiluetische Therapie, von der er auch in dem einen Fall einen Erfolg verzeichnen zu können glaubt. Er betont allerdings, dass die histologischen Untersuchungen bis jetzt nur wenige für seine Ansicht sprechende Resultate ergeben hätten, stützt sich aber auf verschiedene statistische Arbeiten, insbesondere die Untersuchungen von *Welch* über das Aortenaneurysma in der englischen Armee, der bei über 60 % seiner Fälle Lues nachweisen konnte. Zu ähnlichen Schlüssen kommt *Hampeln*, welcher unter seinen Aneurysmafällen bis 82 % Luetiker findet. *Fränkel* und *Gerhardt* betonen ebenfalls, dass der ätiologische Zusammenhang zwischen Lues und Aneurysma immer deutlicher werde, wenngleich ersterer die durch die Statistik gefundenen Zahlen für zu hoch betrachtet. Weitere, teils kasuistische, teils statistische Mitteilungen, welche syphilitische Aortenveränderungen als Grundlage der Aneurysmen annehmen, bringen *Brouardel, Dopter, Etienne, Hentscher, Kalker, Manning* u. A. *Heller* gibt folgende, an Sektionsmaterial gewonnene Angaben: Unter 8660 Sektionen (inkl. Luetiker) fanden sich in 0,5 % Aneurysmen, bei den syphilitischen Fällen allein in 3,5 %; bei 745 Tuberkulösen fand er nur einmal ein Aneurysma, also in 0,13 %. *Heller* schliesst daraus, dass der grosse Einfluss der Lues auf die Bildung von Aortenaneurysmen aus diesen Zahlen deutlich hervorgehe.

Wie aus diesen Ausführungen ersichtlich ist, sind Mitteilungen über syphilitische Aortitis doch schon in verhältnismässig beträchtlicher Anzahl vorhanden. Wenn nun trotzdem die spezifische Natur der beschriebenen Veränderungen von mancher Seite noch nicht anerkannt wird, so liegt der Grund hiefür zum Teil in dem Umstand, dass in manchen Arbeiten Befunde wiedergegeben sind, welche einem spätern Stadium des Prozesses entsprechen und keinen spezifischen Charakter mehr erkennen lassen. Wie die luetischen Prozesse in den andern Organen, so haben auch die gummösen Wucherungen in der Aortenwand die Tendenz, sich in Bindegewebe umzuwandeln. Dass dann in solchen Fällen der syphilitische Ursprung angezweifelt wird, ist nicht zu verwundern; denn die Merkmale einer spezifischen Entzündung sind nicht mehr vorhanden und gegenüber den entzündlichen, mesarteriitischen Herden der gewöhnlichen Arteriosklerose bieten sich keine Unterschiede mehr dar. Es kann in solchen Fällen nur die Wahrscheinlichkeitsdiagnose auf syphilitische Aortitis gestellt werden und zwar nicht aus dem Lokalbefund allein, sondern in Würdigung des ganzen Falles, wobei hauptsächlich Alter und Nachweis vorausgegangener Lues, sowie das makroskopische Verhalten der Aortenveränderungen in Betracht kommen. Auch in frischen Fällen ist es nicht immer leicht, die gummösen Herde zu finden; man muss oft zahlreiche Stellen untersuchen, bis man charakteristische Bilder erhält.

Zudem ist es bei dem überhaupt äusserst veränderlichen Wesen der Lues sehr wohl möglich, dass in manchen Fällen von vornherein die bindegeweblichen Veränderungen vorherrschen und nur wenige gummöse Herde auftreten, die zu finden dann oft eine Sache des Zufalls ist. Ein weiterer Umstand, der die sichere Diagnose häufig erschwert, ist die nicht seltene Kombination mit Arteriosklerose; dadurch werden oftmals die spezifischen Veränderungen verdeckt oder weniger deutlich. In solchen Fällen kann der oft so stark ausgeprägte Unterschied im makroskopischen Aussehen der luetischen Stellen gegenüber den atheromatösen Herden von Nutzen sein und die Diagnose auf den richtigen Weg leiten. Dass nicht in allen Fällen von notorischer Lues Aortenveränderungen gefunden werden, ist natürlich kein Beweis dafür, dass eine luetische Aortitis überhaupt nicht vorkommt. So gut wie die Syphilis das eine Mal ausschliesslich das

Gehirn und das andere Mal das Knochensystem u. s. f. befällt, eben so gut kann sie auch das Gefässystem verschonen und sich auf andere Organe allein beschränken; es ist also ohne weiteres verständlich, dass nicht in jedem Fall von Lues gummöse Aortitis oder deren Residuen gefunden werden müssen.

Fragen wir nun nach der Häufigkeit, mit welcher die gummöse Aortitis auftritt, so wird es schwer sein, darauf eine einigermassen befriedigende Antwort zu geben. Denn einerseits ist die Kenntnis von dieser Lokalisation der Lues noch verhältnismässig jüngern Datums und andererseits wird die Berechtigung zur Annahme eines solchen Prozesses ja noch von mancher Seite bestritten, so dass genügendes Material zu statistischen Angaben noch nicht vorhanden ist. Um wenigstens einen Versuch zu machen, ob sich eine, wenn auch nur oberflächliche Vorstellung von der Häufigkeit gewinnen lasse, habe ich sämtliche, von 1880 bis 1902 im Basler pathologisch-anatomischen Institut zur Sektion gekommenen Fälle von visceraler Syphilis zusammengestellt und dabei nach Veränderungen der Aorta, soweit sie sich in den Sektionsprotokollen angegeben fanden, gesucht. Dabei ist nun zu bemerken, dass unter Aortenveränderungen nur die Angaben über makroskopisch sichtbare Veränderungen der Aortenintima verstanden sind. Um jedoch mit einiger Sicherheit die gewöhnliche Arteriosklerose ausschliessen zu können, habe ich allein die Fälle im Alter bis zum 40. Jahr (inkl.) in Rechnung gezogen. Bei der Seltenheit, mit welcher wirklich arteriosklerotische Prozesse im Alter unter 40 Jahren vorkommen, ist wenigstens diese Fehlerquelle mit einiger Sicherheit ausgeschaltet, wenngleich damit noch nicht gesagt werden kann, dass alle nun übrig bleibenden Fälle von Aortenveränderungen syphilitischen Ursprungs sein müssen; doch ist wenigstens die Wahrscheinlichkeit für diese Annahme eine grössere. Es stellte sich nun heraus, dass unter 17 Fällen von visceraler Syphilis im Alter bis zum 40. Jahr (inkl.) Aortenveränderungen in 6 Fällen $= 35{,}3\,\%$ vorkamen; in den übrigen 11 Fällen ist entweder im Protokoll keine Angabe über den Aortenbefund enthalten oder die Aorta ist ausdrücklich als normal erwähnt. Zieht man in Betracht, dass es noch nicht allzu lange her ist, seit man der Aortensyphilis genauere Beachtung schenkte, und dass deshalb hie und da geringe Veränderungen der Aorta der Beobachtung entgangen sein werden, so ergibt sich, dass die gefundene Zahl von $35{,}3\,\%$ in Wirklich-

keit sich wohl etwas höher stellen wird. Einigen Aufschluss geben auch die Mitteilungen *Straubs*. Derselbe fand unter 84 Paralytikern in 69 Fällen die von ihm als syphilitische Aortitis beschriebenen Veränderungen, also in 82 %. Und wenn *Heller* schon bei 3,5 % der Luetiker Aneurysmen findet, so spricht das dafür, dass die syphilitische Aortitis ziemlich häufig vorkommen muss. Doch werden sich erst an einem umfassenderen statistischen Material genauere Zahlen über diese Frage gewinnen lassen.

Zu wiederholten Malen schon ist darauf aufmerksam gemacht worden, dass von manchen Autoren die syphilitische Aortitis mit der Entstehung der Aneurysmen in Zusammenhang gebracht wird und dass viele der angeführten Untersuchungen angestellt worden sind, um die Aetiologie des Aortenaneurysmas aufzuklären. Ohne näher auf diese Frage eintreten zu wollen, kann ich doch, ganz in Uebereinstimmung mit Herrn Prof. *Kaufmann* (s. Lehrb. d. spez. path. Anat. II. Aufl. S. 65) soviel bemerken, dass dieser ätiologische Zusammenhang sehr klar und deutlich erscheint. Denn bei der hochgradigen Zerstörung, welche die elastischen und muskulären Elemente der Media erfahren, sind sicherlich alle Bedingungen zur Entstehung eines Aneurysmas gegeben. Und dass eine solche Entstehung nicht zu den allerseltensten Ereignissen gehört, dafür sprechen eben die schon früher mitgeteilten Zahlen über die Häufigkeit, mit welcher Aneurysmen bei Luetikern vorkommen.

Die Resultate der in vorliegenden Ausführungen enthaltenen Untersuchungen glaube ich zum Schluss dahin zusammenfassen zu können, dass bei Luetikern sich Aortenveränderungen vorfinden, welche von der gewöhnlichen Arteriosklerose scharf zu trennen sind und welche durch eine Mesarteriitis veranlasst werden. Wenn man Gelegenheit hat, die Veränderungen in den Stadien ihrer Entwickelung zu untersuchen, so sieht man sie stellenweise charakterisiert durch Bildung von gummösen Wucherungen, während andere Stellen einfache Infiltrate darstellen, welche sich zum Teil auch in der Adventitia finden. In ihren vorgeschrittenen, zeitlich wahrscheinlich rasch herbeigeführten, sowie in ihren Ausgangs- (Ausheilungs-) Stadien aber entbehrt die wesentlich fibröse Mesaortitis mikroskopisch zwar der spezifischen Kriterien; doch ist diese syphilitische fibröse Aortitis häufig schon durch ihre makroskopische Erscheinung leicht von der gewöhnlichen Arteriosklerose zu unterscheiden. Verschleiert wird mitunter das Bild der Mesaortitis

syphilitica durch eine Kombination mit ordinärer Arteriosklerose; aber auch hier ist, wenn die Syphilis noch florid ist, der Befund von spezifischen gummösen Produkten in der Media oft noch zu erbringen. Die Beziehungen zur Aneurysmenbildung leiten sich ohne weiteres von der fibrösen syphilitischen Mesaortitis ab.

Herrn Prof. *E. Kaufmann*, auf dessen Anregung und unter dessen Leitung diese Untersuchungen ausgeführt wurden, spreche ich für die Ueberlassung des Materials und die Unterstützung bei Abfassung der Arbeit auch hier meinen verbindlichsten Dank aus.

Literatur-Verzeichnis

(abschliessend mit Sommer 1903.)

1. **Abramow.** Zur Kasuistik der syphilitischen Erkrankungen des Gefässsystems. Virchow's Archiv. Bd. 168. 1902.
2. **Aschoff-Gaylord.** Kursus der pathologischen Anatomie.
3. **Backhaus.** Ueber Mesarteriitis syphilitica und deren Beziehungen zur Aneurysmenbildung der Aorta. Inaugural-Dissertation. Kiel. 1897.
4. **Baumgarten.** Verhandlungen der deutschen pathologischen Gesellschaft. III. Tagung. 1900.
5. **Behnke.** Ueber Insuffizienz der Aortenklappen auf luetischer Basis. Inaugural-Dissertation. Kiel. 1902.
6. **Brouardel.** Deux cas d'anévrismes syphilitiques. Annales de dermatologie et de syphilis. 3me série. Tome VII. 1896.
7. **Bruck.** Ueber Riesenzellen bei Lues. Inaugural-Dissertation. Würzburg. 1895.
8. **Buchwald.** Ueber syphilitische Aortenaneurysmen etc. Deutsche medizinische Wochenschrift. No. 52. 1889.
9. **Coyne.** Traité élémentaire d'anatomie pathologique.
10. **Crooke.** Ueber zwei seltene und aus verschiedenen Ursachen entstandene Fälle von rapider Herzlähmung. Virchow's Archiv. Bd. 129. 1892.
11. **Dohmeyer.** Luetische Endaortitis mit Aneurysma der Brustaorta. Inaugural-Dissertation. München. 1902.
12. **Doehle.** Ein Fall von eigentümlicher Aortenerkrankung bei einem Syphilitischen. Inaugural-Dissertation. Kiel. 1885.
13. — Ueber Aortenerkrankung bei Syphilitischen und deren Beziehung zur Aneurysmenbildung. Deutsches Archiv für klinische Medizin. Bd. 55. 1895.
14. **Dopter.** Sur un cas de compression de la veine cave supérieure, par une ectasie aortique d'origine syphilitique. Revue de médecine. 1900.
15. **Dürck.** Atlas und Grundriss der allgemeinen und speziellen pathologischen Histologie.
16. **Etienne.** Des anévrismes dans leurs rapports avec la syphilis. Annales de dermatologie et de syphilis. 1re série. 1897.

17. **Fabris.** Sulla patogenesi degli aneurismi dell' aorta (aortite gommosa). Gazetta medica italiana. 44 e 45. 1902.

18. **Fränkel.** Beitrag zur Pathologie und Therapie der Aortenaneurysmen. Deutsche medizinische Wochenschrift. No. 6 u. 7. 1897.

19. **Gerhardt.** Bemerkungen über Aortenaneurysmen. Deutsche medizinische Wochenschrift. 24. 1897.

20. **Hampeln.** Ueber Syphilis und das Aortenaneurysma. Berliner klinische Wochenschrift. 44, 45, 47. 1894.

21. **Heine.** Beitrag zur Kasuistik der Mesaortitis gummosa. Virchow's Archiv. Bd. 170. 1902.

22. **Heller.** Die Aortensyphilis als Ursache von Aneurysmen. Münchener medizinische Wochenschrift. 50. 1899.

23. — Aortenaneurysma und Syphilis. Virchow's Archiv. Bd. 171 1903.

24. **Hentscher.** Ueber Aneurysmenbildung bei jugendlichen Individuen Inaugural-Dissertation. Kiel. 1893.

25. **Herxheimer.** Ueber multiple subkutane Gummen im Frühstadium der Syphilis etc. Archiv für Dermatologie und Syphilis. Bd. 37. 1896.

26. **Hudelo.** Artérites syphilitiques. Gazette hebdomadaire de médecine et de chirurgie. No. 33. 1893.

27. **Jakob.** Aortitis syphilitica (?). Inaugural-Dissertation. Erlangen. 1891.

28. **Isenberg.** Ein Aneurysma aortae mit Durchbruch in den Oesophagus. Inaugural-Dissertation. Kiel. 1899.

29. **Kalker.** Ein Fall von Aneurysma der Aorta nach chronischer Endarteriitis. Inaugural-Dissertation. Kiel. 1899.

30. **Kaufmann.** Lehrbuch der speziellen pathologischen Anatomie. II. Auflage. 1901.

31. **Letulle.** Anatomie pathologique.

32. **Malmsten.** Studier öfver Aorta aneurysmens Etiologi. Stockholm. 1888. (Ref.)

33. **Manning.** Zur Aetiologie der wahren Aneurysmen. Inaugural-Dissertation. Freiburg i. Br. 1898.

34. **Moll.** Ueber einen Fall von Aortenaneurysma bei Tabes dorsalis. Inaugural-Dissertation. Kiel. 1898.

35. **Orth.** Lehrbuch der speziellen pathologischen Anatomie.

36. **Paul.** Aortenaneurysma infolge fibröser (luetischer?) Endarteriitis. Inaugural-Dissertation. München. 1897 (erschienen 1900).

37. **Puppe.** Untersuchungen über das Aneurysma der Brustaorta. Deutsche medizinische Wochenschrift. 45, 46. 1894.

38. **Rasch.** Ueber die Beziehungen der Aortenaneurysmen zur Syphilis. Archiv für Dermatologie und Syphilis. Bd. 47. 1899.

39. **Ribbert.** Lehrbuch der pathologischen Histologie.
40. **Schrötter.** Erkrankungen der Gefässe. (Aus: *Nothnagel,* spezielle Pathologie und Therapie).
41. **Simon.** Ein Fall von Aorteninsuffizienz bei Tabes dorsalis. Inaugural-Dissertation. Kiel. 1900.
42. **Straub.** Ueber Veränderungen der Aortenwand bei progressiver Paralyse. Verhandlungen der deutschen pathologischen Gesellschaft. II. Tagung. 1899.
43. **Ströbe.** Ueber Aortitis tuberculosa. Zentralblatt für allgemeine Pathologie und pathologische Anatomie. Bd. VIII. 1897.
44. **Wiesmüller.** Ein Fall von luetischem Aortenaneurysma. Inaugural-Dissertation. München. 1902.

Erklärung der Abbildungen.

Fig. 1. Fall I. Schnitt durch die Aortenwand. (Leitz Oc. I. Obj. 2).

Fig. 2. Fall I. Einzelner gummöser Herd in der Media. (Leitz Oc. I. Obj. 7).

Fig. 3. Fall II. Gummöser Herd mit zentraler Nekrose. (Leitz Oc. IV. Obj. 3).

Druck der Schweizer Verlags-Druckerei, Basel.

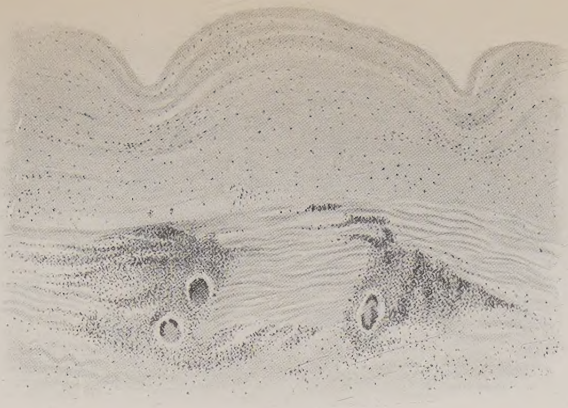

Fig. 1.

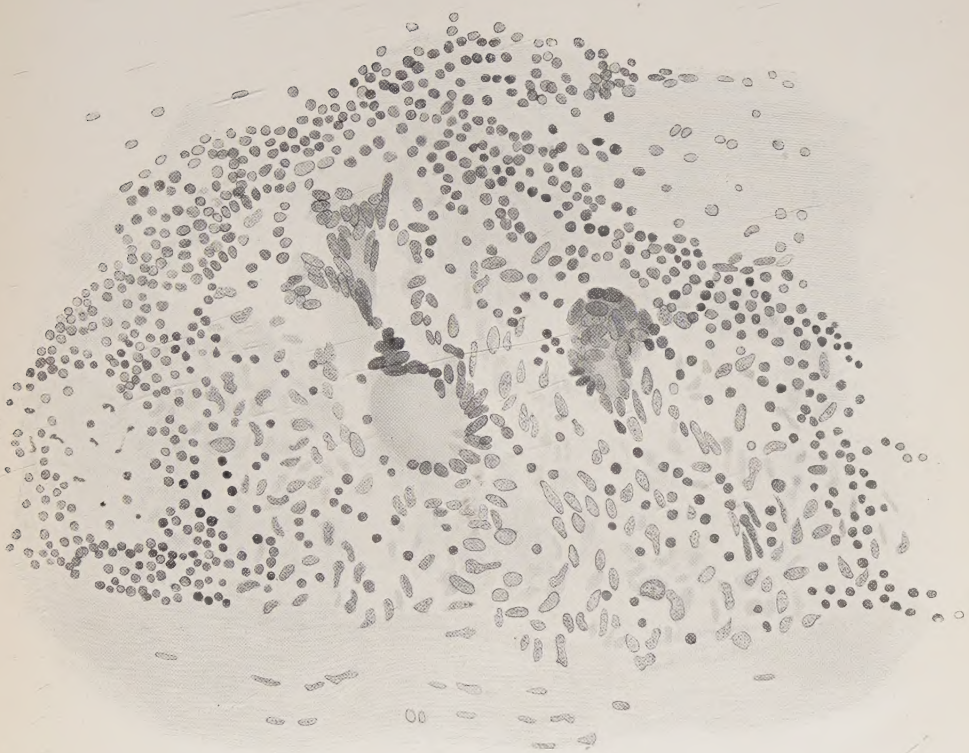

Fig. 2.